

Bulletin

Diederik Hentenaar
**Behandel peri-
implantitis op tijd**

Nittert Postema, een vrije denker
**'Door implantologie een maximale
verandering in ons denken en doen'**

Professor Henny Meijer
**'Veel behandelplannen zijn
onnodig ingewikkeld'**



04

Inhoud

04. PROEFSCHRIFT
DIEDERIK HENTENAAR

08. MEMORABILIA
NITTERT POSTEMA

12. DENTALRULES UPDATE
TIPS & TRICKS

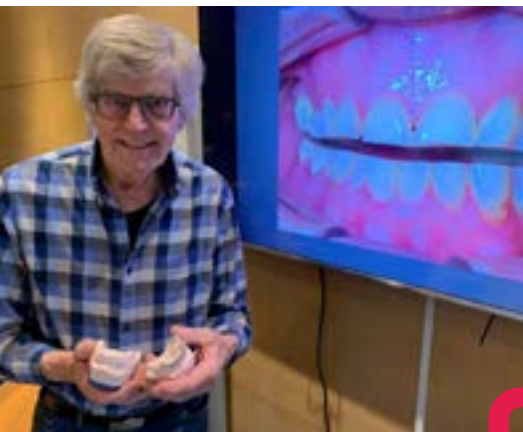16. INTERVIEW
PROF. DR. HENNY MEIJER

22. ABSTRACTS

25. VOORUITBLIK

26. AGENDA

27. COLUMN



08



16



Ik schrijf dit voorwoord, terwijl ik met mijn familie geniet van een vakantie op Mauritius. Haar naam heeft deze republiek te danken aan het feit dat de Nederlanders (VOC) deze voormalige kolonie in 1598 hebben vernoemd naar prins Maurits. Na de Nederlandse periode (120 jaar) is het achtereenvolgens een Franse en een Engelse kolonie geweest. Op 12 maart 1968 werd het eiland een zelfstandige republiek met een goed functionerende democratie. In de Global Peace Index is het nu het meest vreedzame land in Afrika. Behalve veilig, is het ook een prachtig eiland met een heerlijk klimaat en hele vriendelijke inwoners.

Vrede, democratie, vrijheid en veiligheid zijn helaas geen vanzelfsprekende begrippen meer. Dagelijks worden we geconfronteerd met de verschrikkelijke beelden van de oorlog in Oekraïne. Je voelt je enorm bevoorrecht te mogen wonen in ons kikkerlandje. Iedereen in Nederland mag denken en doen wat hij wil, zolang de vrijheid van de medemens niet in het gedrang komt. De afgelopen 2 jaar heeft de Corona-pandemie ons geleerd, dat onze maatschappij alleen kan functioneren als we ook aan elkaar blijven denken.

Recent zijn vrijwel alle beperkende Corona-maatregelen opgeheven en kunnen we naar een nieuwe fase

Voorjaar 2022

met ongetwijfeld weer een volgende virusvariant. We leren gelukkig steeds beter hiermee om te gaan. Het succesvolle najaarscongres in december was hiervan een mooi voorbeeld: ondanks beperkende maatregelen hebben velen van u dit live of online gevolgd.

De NVOI is en blijft op alle fronten voor u actief. Ieder Bulletin zullen we enkele van onze activiteiten belichten. In het zomer Bulletin zullen we u o.a. op de hoogte brengen van de laatste ontwikkelingen met de KNMT, NzA, zorgverzekeraars en het KiMo. De NVOI heeft voor het komende jaar weer veel activiteiten voor u in petto. We gaan ervan uit dat alles zal doorgaan, in welke vorm dan ook.

In onze agenda achterin dit Bulletin en op de website vindt u een overzicht van de komende cursussen en activiteiten.

Verder in dit bulletin o.a. :

- Promotieverslag van Diederik Hentenaar (behandeling van peri-implantitis)
- Interview met hoogleraar Henny Meijer
- Memorabilia door Nittert Postema
- Update DentalRules
- Abstracts en de inmiddels vertrouwde column van onze redacteur

Ik wens u weer veel leesplezier toe!

Bart Polder,
voorzitter NVOI

Diederik Hentenaar promoveerde op 26 januari 2022, Academiegebouw, Rijksuniversiteit Groningen

Promotores: Prof. dr. G.M. Raghoebar, Prof. dr. A.J. van Winkelhoff, Prof. dr. H.J.A. Meijer,
Copromotor: Dr. Y.C.M. de Waal



Treatment of peri-implantitis

Non-surgical and resective approaches

■ Door Diederik Hentenaar

De gouden standaard voor de behandeling van peri-implantitis is tot op heden nog niet gevonden. Voor de start van het promotieonderzoek waren gerandomiseerde klinische studies naar de behandeling van peri-implantitis schaars. Het doel van mijn promotieonderzoek was om duidelijke gerandomiseerde klinische studies te verrichten naar het effect van verschillende implantaatoppervlak reinigingsmethode op de klinische-, röntgenologische-, microbiologische- en immunologische parameters. Daarnaast was het doel om beter inzicht te krijgen over de diagnose van peri-implantitis en over de invloed van de krooncontour op de peri-implantaire conditie.

De studie in **hoofdstuk 2** van het proefschrift heeft een tweeledig doel. Allereerst het vergelijken van biomarkers niveaus in de peri-implantaire crevulaire vloeistof [afgekort PICF] van implantaten met een peri-implantaire gezonde status met de PICF van implantaten met peri-implantitis. Ten tweede, het vergelijken van biomarkers niveaus voor- en na niet-chirurgische behandeling. In totaal werden bij 20 gezonde implantaten (17 patiënten) en bij 20 implantaten met peri-implantitis (19 patiënten) PICF-monsters genomen. Bij de peri-implantitis groep werd 3 maanden na niet-chirurgische behandeling met de Airflow Master Piezon® [EMS] nogmaals een monster afgenomen. Een Luminex™-assay werd gebruikt om de pro-inflammatoire en anti-inflammatoire cytokines IL-1β, TNF-α,

IL-6 & G-CSF, collageenafbraak-enzym MMP-8, chemokinen MCP-1 & MIP-1 α /CCL3, botmarkers OPG & sRANKL en interferon- γ te evalueren. Klinische en röntgenologisch kenmerken werden beoordeeld bij aanvang en na 3 maanden. De resultaten toonden significant verhoogde niveaus voor IL-1 β en MMP-8 in implantaten met peri-implantitis in vergelijking met implantaten met een gezonde status (respectievelijk $p=0.007$; $p<0.001$). Er werd geen verschil gevonden in andere biomarkers niveaus (d.w.z. TNF- α , IL-6, MCP-1 en MIP-1 α /CCL3, OPG & G-CSF) tussen gezonde en geïnfecteerde implantaten. Niveaus van sRANKL en INF- γ lagen onder het detectieniveau. Evaluatie van biomarkers niveaus 3 maanden na niet-chirurgische therapie verbeterde niet significant, niveaus van IL-1 β en MMP-8 bleven onverminderd hoog. Geconcludeerd werd dat bij peri-implantitis, implantaten hogere niveaus van IL-1 β en MMP-8 in PICF hebben in vergelijking met gezonde implantaten. Een niet-chirurgische behandeling van de peri-implantitis leek de inflammatoire immuunrespons niet te beïnvloeden.

Curriculum Vitae

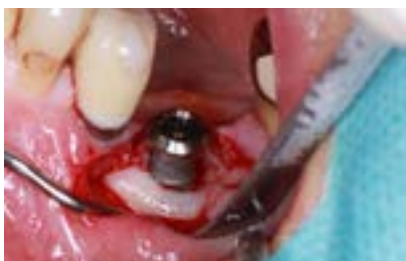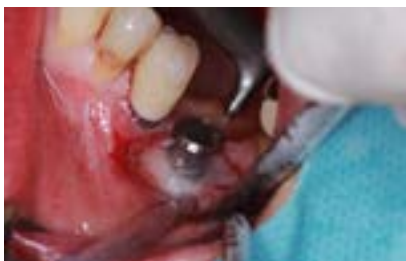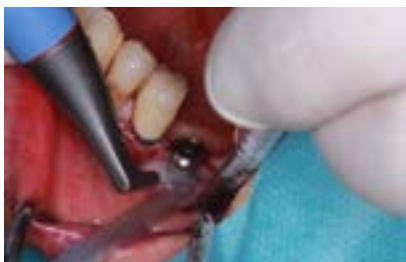Diederik Hentenaar (1988) behaalde na zijn bachelor Geneeskunde aan de Rijksuniversiteit Groningen via een verkort traject zijn master Tandheelkunde aan dezelfde universiteit. Na zijn afstuderen in 2016 bleef hij als tandarts-onderzoeker parttime verbonden aan de afdeling Mondziekten Kaak- en Aangezichts-chirurgie van het Universitair Medisch Centrum Groningen (UMCG) voor een promotieonderzoek. Zijn wetenschappelijke onderzoek in het UMCG combineerde hij met het werken als algemeen praktiserend tandarts in Amsterdam. Momenteel is hij fulltime werkzaam in twee Amsterdamse praktijken, waarbij de klinische implantologie zijn bijzondere interesse heeft.



Foto: Diederik Hentenaar (midden), paranymfen Wiebe Derksen (links) en Michiel Hentenaar (rechts)

In **hoofdstuk 3 en 4** worden twee RCT-studies gepresenteerd die samen een tweetraps behandelprotocol voor peri-implantitis beschrijven, waarbij het effect van mechanische reiniging met behulp van een air polisher wordt geëvalueerd in een niet-chirurgische (hoofdstuk 3) en resectieve chirurgische benadering (hoofdstuk 4). Het doel van de eerste studie was om het effect van een enkele niet-chirurgische ingreep met behulp van een air polisher (EMS Airflow Master Piezon®) met erythritolpoeder (testgroep) te evalueren en het effect te vergelijken met piëzo-elektrische ultrasonische reiniging (controlegroep). In beide groepen werd tevens in dezelfde sessie een parodontale reiniging van de verdere dentitie uitgevoerd. In totaal werden tachtig patiënten met 139 implantaten met peri-implantitis niet-chirurgisch

Foto's: air polishing tijdens chirurgische ingreep



behandeld. Patiënten werden willekeurig toegewezen aan de testgroep of controlegroep. Het effect werd geëvalueerd op basis van klinische, röntgenologische en microbiologische uitkomsten. De patiënten die na 3 maanden follow-up als succesvol werden beschouwd, werden aanvullend beoordeeld na 6, 9 en 12 maanden. Bovendien vond direct na de interventie een evaluatie plaats van de door de patiënt waargenomen pijnsensatie met behulp van een score op een VAS-schaal. Drie maanden na de therapie werd geen significant verschil gevonden tussen beide therapieën voor de primaire uitkomstmaat bloeding na sonderen (BoP). Bovendien vertoonden geen van de andere klinische parameters [pus na sonderen, plaque niveaus, sondeerpocketdiepte, marginale botniveaus of microbiologische parameters] enig verschil tussen beide groepen. Beide therapieën resulteren in beperkt succes [18% van de patiënten werd als succesvol beschouwd]. De door de patiënt waargenomen pijnscore direct na de interventie bleek minimaal en verschilde niet tussen beide interventies. Daarom werd geconcludeerd dat air polishing even effectief bleek te zijn als ultrasoon scaling in de niet-chirurgische behandeling van peri-implantitis. Bij patiënten die na 3 maanden follow-up als succesvol werden beschouwd, werden de parameters aanvullend beoordeeld na 6, 9 en 12 maanden. Wanneer de baseline kenmerken van de succesvolle groep patiënten werden vergeleken met deze van de niet-succesvolle patiënten, werden verschillende uitgangswaarden gezien [een lagere PPD: 4.0 mm versus 4.9 mm, minder marginaal botverlies: 3.0 mm versus 4.0 mm, een kortere functieduur vóór therapie plaatsvond: 7.2 versus 9.5 jaar]. Interessant is ook dat de follow-up van de succesvolle patiënten een geleidelijke verbetering van de klinische parameters liet zien tot 12 maanden, wanneer nazorg werd toegepast en zelfzorg werd aangemoedigd op 6 en 9 maanden. Gezien het succes van deze patiënten tot 12 maanden na de therapie, geven deze parameters het belang aan van een vroege diagnose en een vroeg begin van niet-chirurgische therapie. Bovendien leek het erop dat stabiele botniveaus en afwezigheid van ziekteprogressie konden worden bereikt bij implantaten die PPD < 4 mm vertonen met de aanwezigheid van BoP tot 12 maanden. Daarom onderstreept de uitkomst van hoofdstuk 3 dat de gevoeligheid van BoP voor de voorspelling van ziekteprogressie vrij laag is en dat strikte succescriteria voorzichtig moeten worden geïnterpreteerd en toegepast.

In de studie in **hoofdstuk 4** wordt het effect geëvalueerd van mechanische decontaminatie van het implantaatoppervlak met behulp van een air polishing met erythritolpoeder op klinische, radiografische en microbiologische parameters. De parameters werden beoordeeld vóór de behandeling (baseline) en na 3, 6, 9 en 12 maanden. Patiënten die na de 3 maanden follow-up als niet succesvol werden beschouwd in de niet-chirurgische peri-implantitis studie (hierboven beschreven) werden uitgenodigd om deel te nemen aan een chirurgische follow-up studie. Tijdens een resectieve chirurgische ingreep, bestaande uit botrecontoureren, mechanisch oppervlaktereiniging en apicaal verplaatste flap, werden de implantaatoppervlakken van 93 implantaten met peri-implantitis (n=57 patiënten) willekeurig behandeld met air polishing (testgroep) of in zoutoplossing gedrenkte gazen (controlegroep). Voor de behandeling (baseline) en na 3, 6, 9 en 12 maanden werden klinische parameters bepaald. Röntgenologisch onderzoek vond plaats na 3, 6 en 12 maanden, microbiologische monsters werden genomen op baseline en na 12 maanden. Er werden geen verschillen gevonden tussen de test- en controlegroep voor de primaire uitkomstmaat BoP over 12 maanden follow-up, noch voor de secundaire parameters plaqueniveau, sondeerpocketdiepte en marginale botniveaus. Tussen beide groepen werd wel een significant

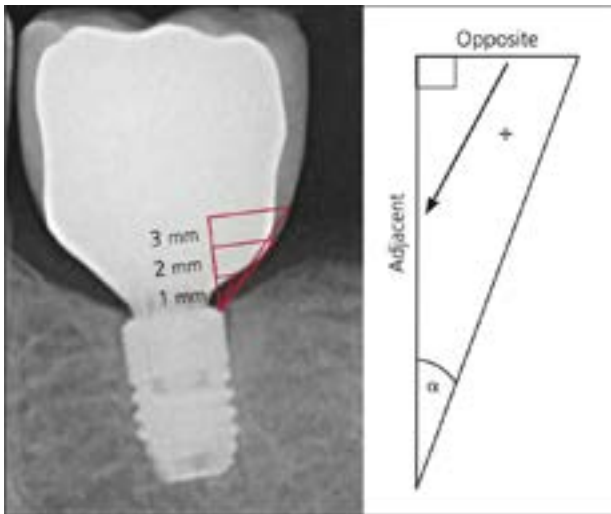


Foto: Voorbeeld van cervicale kroon emergence hoekmeting op een solo-opname

verschil gevonden voor de niveaus van pus na sonderen. Er werd geen significant effect op 8 klassieke parodontale pathogeenniveaus gevonden, tevens zonder verschil in effect tussen beide therapieën. Na 1 jaar follow-up werd een succesvol behandelresultaat [PPD <5 mm, maximaal 1 van de 6 plaatsen BoP, geen pus en geen progressief botverlies >0,5 mm] bereikt voor in totaal 18 implantaten [19,2%].

Een gerandomiseerde klinische studie in **hoofdstuk 5** was gericht op het evalueren van het effect van chemische implantaatoppervlakte reiniging met fosforzuur tijdens een chirurgische peri-implantitis behandeling op basis van klinische en microbiologische parameters. In totaal werden 28 patiënten met peri-implantitis [53 implantaten] behandeld met een resectieve chirurgische benadering bestaande uit botrecontoureren, chemische oppervlaktereiniging en apicaal verplaatste flap. Patiënten werden willekeurig toegewezen aan ontsmetting met fosforzuur 35% (testgroep) en spoelen met zoutoplossing (controlegroep). Microbiologische parameters werden geregistreerd tijdens de operatie, en tevens vóór de behandeling (baseline), 3 maanden na de behandeling werden klinische en microbiologische parameters geregistreerd. Decontaminatie van het implantaatoppervlak met fosforzuur 35% leidde tot een grotere onmiddellijke onderdrukking van bacterie kolonievormende eenheden op het implantaatoppervlak dan spoelen met zoutoplossing [1 minuut overvloedig spoelen met steriele zoutoplossing]. Bij het vergelijken van de microbiologische monsters genomen van de peri-implantaire sulcus 3 maanden na de operatie met de pre-operatieve monsters, waren er significant minder kweekpositieve implantaten na de decontaminatieprocedure in de fosforzuurgroep ($p = 0,042$). Tussen beide groepen werden echter geen significante verschillen in klinische en microbiologische uitkomsten gevonden. Daarom leek het gebruik van fosforzuur als decontaminatiemiddel voor het implantaatoppervlak een vergelijkbaar klinisch effect te sorteren als spoelen met zoutoplossing.

In de prospectieve cohortstudie in **hoofdstuk 6** was het doel om de invloed van de cervicale krooncontour te evalueren op marginaal botverlies en de gezondheid van zacht weefsel rond platform-geswitchte, posterieur geplaatste, bone-level implantaten. Een dataset van twee eerder uitgevoerde onderzoeken werd gebruikt om in totaal 64 patiënten met 67 posterieure implantaten te evalueren met een follow-up van 5 jaar. Patiënten met

solitaire tweedelige, platform geswitchte implantaten, tussen twee natuurlijke buurelementen of naast één natuurlijke element, werden geïnccludeerd. Klinische parameters en gestandaardiseerde peri-apicale röntgenfoto's, genomen een maand en 5 jaar na plaatsing van de definitieve kroon, werden beoordeeld. Klinische evaluatie van het peri-implantaire zachte weefsel werd een maand (baseline) en na 5 jaar uitgevoerd. De sulcus-bloedings-index, de gingivale/mucosale index en de sondeerdiepte werden klinisch geregistreerd. De verandering in botniveau rond het implantaat werd bepaald door de afstand te meten van het implantaatreferentiepunt (meest buitenste punt van de implantaathals) tot het niveau van bot-implantaatcontact, zowel aan de mesiale als de distale zijde van het implantaat. Röntgenfoto's werden gekalibreerd (met de dimensies van het implantaat als referentiewaarden). Het verschil in botniveau tussen één maand en vijf jaar na het plaatsen van de kroon werd berekend. Een nieuwe meetmethode werd ontwikkeld om geometrische waarden van de cervicale krooncontour te evalueren. De inter- en intra-beoordelaarsbetrouwbaarheid (Cronbach's α) werd beoordeeld met een bijna perfecte overeenstemming. Hoeken werden gemeten op 1, 2 en 3 mm boven de implantaatschouder. De resultaten lieten geen correlatie zien tussen de mesiale en distale cervicale kroonhoeken met peri-implantaat botverlies en gezondheid van de weke delen. Er moet echter worden opgemerkt dat geen van de implantaten tekenen van peri-implantitis vertoonde. Daarom werd geconcludeerd dat de cervicale krooncontour bij platform geswitchte, posterieur geplaatste, bone-level implantaten geen correlatie vertoont met peri-implantair marginaal botverlies en gezondheid van de weke delen tot 5 jaar na plaatsing van het implantaat.



Pioniers in het vakgebied

De NVOI kent vele bijzondere vakgenoten die zich in de loop der jaren op buitengewone wijze hebben ingezet om ons vakgebied naar een hoger niveau te tillen. Wat waren hun drijfveren, welke obstakels kwamen zij tegen en op welke bijzondere hoogtepunten kijken zij terug? In deze serie interviews met NVOI-pioniers mag Nittert Postema vanzelfsprekend niet ontbreken. "Tandartsen worden tegenwoordig opgeleid met tand-voor-tandheelkunde".

Tandarts Nittert Postema:

'Implantologie heeft een maximale verandering in ons denken en doen opgeleverd'

Volledig begeistert met zijn vak, niet benauwd om rake uitspraken te doen en vooral een tandarts voor wie communicatie met de patiënt daadwerkelijk de basis van alle handelen is: Nittert Postema heeft een verhaal te vertellen. En doet dat ook. "Ik ben ervan overtuigd dat we vroeger met z'n allen aardig wat gebitten naar de mallemoer hebben geboord."

Nittert Postema groeide op in Ouderkerk aan de Amstel, vlak onder Amsterdam, tussen gezinnen waar veel vaders piloot waren. Het was voor Nittert duidelijk dat ook hij piloot zou worden. Een medische keuring voor het schoolroeiteam gooide echter roet in het eten. "Ik bleek een hartaandoening te hebben, de opleiding bij de KLM kon ik wel vergeten. Het idee voor de studie tandheelkunde ontstond tijdens een tandartsbezoek: onze tandarts was langdurig afwezig, dus kwam ik met pijn bij een collega in Amstelveen terecht. Die had alle tijd van de wereld, gaf me een

spiegel, liet me meekijken en gaf uitleg bij wat hij deed. Ik weet nog dat ik na afloop naar huis fietste en dacht: 'hé, tandarts worden, dat lijkt me eigenlijk ook wel wat'. In 1962 begon ik in Utrecht aan de opleiding Tandheelkunde."

Eén groot feest

"In Utrecht werd ik lid van SSR en ontmoette ik vrienden voor het leven. Het was één groot feest en dat is het nog steeds. Ik vond de studie tandheelkunde ontzettend leuk, ik ben best wel handig en de studie tandheelkunde ging me goed af. Na mijn

afstuderen in mei 1969 bleef ik parttime aan de Rijksuniversiteit in Utrecht werkzaam, op de afdeling Volledige Prothese bij professor Guus Flögel. Dat aandachtsgebied vond ik erg interessant. Het is fijn om mensen te kunnen helpen met een goed passende en mooi opgestelde prothese. Tegelijkertijd opende ik samen met mijn vrouw Carolien een tandartspraktijk aan de Rooseveltlaan in Amsterdam. Die hebben we gaandeweg uitgebouwd tot een groepspraktijk. Deze praktijk bestaat nog steeds.

'Het huidige systeem vind ik een premie op tandeloosheid'

Na de zomer van 1970 ruilde ik mijn aanstelling in Utrecht voor een parttime aanstelling aan de VU Amsterdam, ook weer op de afdeling Volledige Prothese. De afwisseling met het werken in de algemene praktijk én lekker op de fiets naar de VU, dat paste goed bij me. Aan de VU is ook mijn voorliefde voor doceren ontstaan."

'Ultimum refugium'

Als jonge tandarts kreeg Nittert op de VU al heel snel te maken met patiënten die een bijzondere behandeling vereisten. De Wet Bijzondere Tandheelkunde bestond nog niet, die zou pas in 1977 worden aangenomen.

"Wij kregen de tijd voor het behandelen van patiënten met een bijzondere problematiek, wij noemden hen 'ultimum refugium'. Het was geweldig om te ervaren hoe blij we mensen konden maken. Toen ik in 1976 aan de slag ging bij de Bijzondere Tandheelkunde, georganiseerd door de ATZ klinieken in Amsterdam, kreeg mijn voorliefde voor bijzondere tandheelkunde een verdere boost. Samen met een groepje collegae kon ik daadwerkelijk – en betaald – uitgebreid de tijd nemen voor patiënten. Dat was met recht een hoogtepunt."

Hokus pokus pilatus pas

Tijdens een cursus bij psycholoog Eelco Hakman deed Nittert inzichten op die tot op de dag van vandaag centraal staan in zijn werk: alles draait om communicatie met de patiënt. "Ik was toen ongeveer zeven jaar tandarts en die cursus was echt thuishoeren. De patiënt komt bij je met een bepaald verwachtingspatroon. Is dat te hoog? Dan moet je daar heel duidelijk in zijn. Het is natuurlijk niet zo van 'hokus pokus pilatus pas, ik wou dat het nu weer in orde was.' Als je niet aan verwachtingen kunt voldoen, is het eindresultaat altijd negatief.

Om dat verwachtingspatroon naar beneden te krijgen, moet je zorgvuldig met de patiënt communiceren. Daarbij is het de kunst om samen met de patiënt aan het gebit te werken, dat gaat veel verder dan alleen vragen 'wat wilt u'. Later in Nijmegen deed ik dat als volgt: ik liet de assistente nieuwe patiënten altijd aan het einde van de dag plannen. Dan kon ik rustig uitgebreid de tijd nemen om over verwachtingen en oplossingen te praten. Verwacht u een 10? Ik denk dat ik een 7 kan realiseren. Dat werd in een brief bevestigd en tijdens een later bezoek wederom besproken. Ja, dat kost tijd, maar levert zó veel op. Immers, op het moment dat je uitspreekt dat je durft te gaan behandelen en een klein succes denkt te bereiken, heeft de patiënt de verwachtingen bijgesteld tot een niveau waaraan jij kunt voldoen."

Game changers

Nittert noemde Nijmegen al: in 1985 vroeg professor Warner Kalk, met wie hij een paar jaar had samengewerkt in de groepspraktijk in Amsterdam - en die in Nijmegen tot hoogleraar benoemd was -, of Nittert ook in Nijmegen wilde komen werken. "Ik ben van 1986 tot 2007 fulltime werkzaam geweest bij de Bijzondere Tandheelkunde, binnen de vakgroep VP-MFP. Daar is mijn bijzondere belangstelling voor implantologie en adhesieve tandheelkunde ontstaan. De implantologie heeft een maximale verandering in ons denken en doen opgeleverd, ik vind implantaten eindeloos mooi. Essentieel is natuurlijk wel een goede mondhygiëne. Je moet patiënten daarin eerst begeleiden, pas als die mondhygiëne op orde is, kun je iets met implantaten gaan doen.

Adhesieve tandheelkunde is ook zo'n game changer. Ik ben inmiddels zeer terughoudend in beslijpen en adviseer dat tevens aan de tandartsen die een klinische cursus Erosie bij mij volgen. Met de kennis van nu durf ik gerust te stellen dat we vroeger met z'n allen aardig wat gebitten naar de mallemoer hebben geboord, we hadden maar één oplossing: kronen en bruggen maken!"

Vrije denker

Door mensen die hem kennen, wordt Nittert omschreven als een 'vrije denker' die zich niet snel zal laten vangen door 'hoe het hoort'. Hoe kijkt hij in dat opzicht aan tegen klinische richtlijnen? "Ik lees ze met interesse, er zijn diverse bijzondere richtlijnen tot stand gekomen. Minder tevreden ben ik over het beleid van de overheid. Zo vind ik het verschrikkelijk stom dat de edentoprotetiek grotendeels uit de algemene praktijk verdwenen is. De gemiddelde deelnemer aan mijn cursussen Slijtage heeft niet geleerd om een totale dentitie op te bouwen, dat komt nauwelijks in de opleiding Tandheelkunde voor. Veel tandartsen doen tand-voor-tandheelkunde, maar soms moet je in vier kwadranten banden wisselen. Met andere woorden: dan moet je de gehele dentitie behandelen. De volledige gebitsprothese is op die manier een totale rehabilitatie: waar moeten de boventanden staan en in welke beethoogte? Met twee implantaten onder de onderprothese verandert de beoordeling van een 3 naar een 9! Prothesewerk vormt bovendien een gezonde afwisseling op het voornamelijk zittende werk van de algemeen practicus. Zo'n beleidsbeslissing grijpt dus op verschillende fronten in."

Over de rol van de verzekeraars ten aanzien van de edentate patiënt is Nittert evenmin te spreken. "De veranderingen in de afgelopen jaren zijn dramatisch, het huidige systeem is krankzinnig. Het wordt ons aan alle kanten moeilijk gemaakt om zaken voor elkaar te krijgen, ik vind dit echt een premie op tandeloosheid. Daarbij komt: als je ziet dat twee implantaten in de onderkaak tientallen jaren meegaan, waarom zou je patiënten dan niet om een kleine bijdrage mogen vragen, vergezeld van de voorwaarde dat er minimaal jaarlijks een controle plaatsvindt? We zijn als regisseur uit het verhaal gehaald, ik vind dat diep triest."

Positief ingesteld

Nittert bleef tot 2008 werkzaam in Nijmegen: van 1987 tot 2000 als Hoofd behandeling van het zelfstandige CBT en de laatste acht jaren voor zijn pensioen als senior medewerker van het CBT. Afscheid van de universiteit betekende geen afscheid van de tandheelkunde: in zijn woonplaats Mook opende hij een praktijk aan huis, waar zijn echtgenote Carolien de agenda beheert. "We doen dat al elf jaar, op de manier die we zelf prettig vinden. Hoe ik op mijn pad terugkijk? Met heel veel plezier. Ik heb wellicht beslissingen genomen die anders hadden moeten zijn, maar ik ben niet iemand die daar in blijft hangen. Ik vind mezelf een bofkont dat ik nog steeds cursussen mag geven over 'volledige prothese' en 'slijtagebehandelingen'. Ik ben positief ingesteld, heb nergens spijt van."



Naam: Nittert Postema

Studeerde tandheelkunde:

van 1962-1969 in Utrecht.

Speciale aandachtsgebieden:

volledige prothese, bijzondere tandheelkunde, erosie.

Koos voor het CBT omdat:

"ik het ontzettend leuk vond om samen met een groep tandartsen moeilijke patiëntencasussen op te lossen."

Was mede-auteur van:

'De volledige gebitsprothese in woord en beeld' [prof. dr. W. Kalk, prof. dr. M.A.J. van Waas, dr. J.H. van Os, drs. N. Postema, uitgeverij BLS, ISBN 90 313 2175 3];

'Kronen- und Brückenprothetik'

[Arnd F. Käyser, Nico H. Creugers, Paul J. Plasmans, Nittert Postema, Peter A. Snoek, uitgeverij Deutscher Artzen Verlag Köln];

Casussen aangeleverd bij:

'Atlas gebitslijtage' [A.W.J. van Pelt, C.M. Kreulen, F.Lobbezoo, P.Wetselaar, uitgeverij BSL, ISBN 9789036805377].

Wordt vrolijk van:

"wandelen met de hond."

Heeft een hekel aan:

"de bemoeienis van de overheid."

Hobby's:

"wandelen met Carolien, zeezeilen."

Grootste inspiratiebron:

"Eelco Hakman."

Zou nog wel eens:

"met een camper door de Verenigde Staten willen reizen."

Blijft in de eigen praktijk werken omdat:

"mijn werk mijn hobby is."

Mist van de universiteit het meest:

"de collegae."


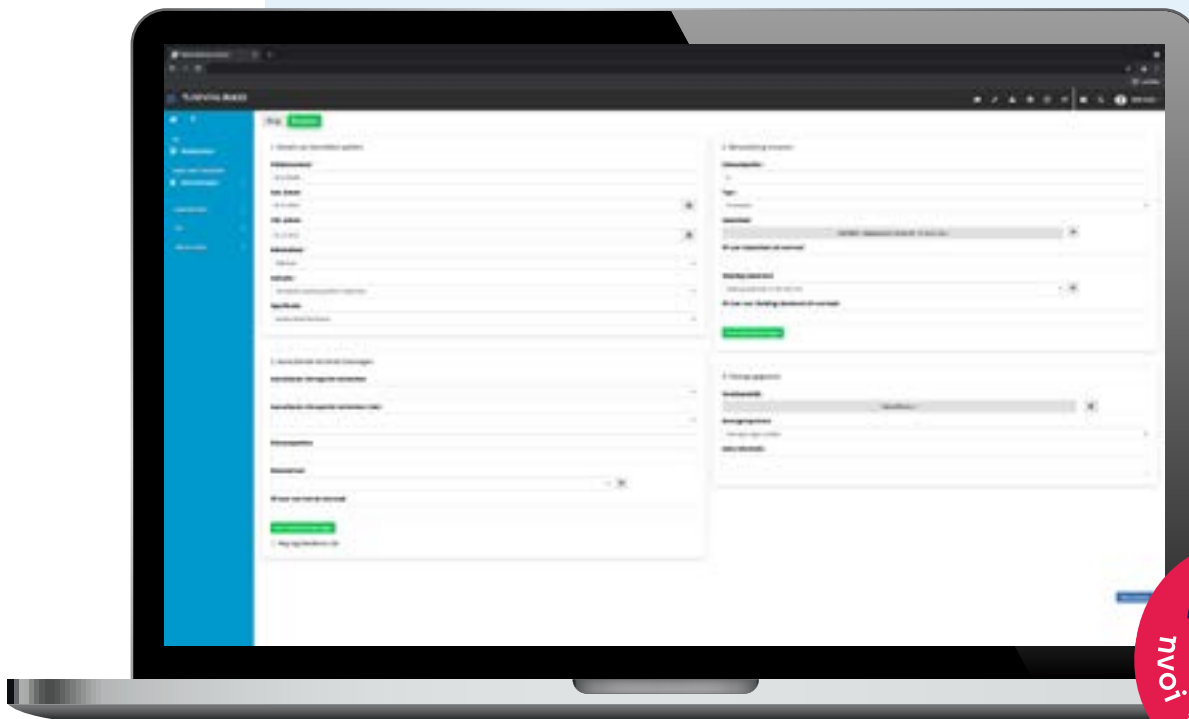
Levensmotto:

"niet geschoten is altijd mis."

DentalRules Update

Bent u al gestart met het registreren van uw implantaten en implantologische ingrepen in DentalRules? Als u nog niet bent overgestapt, wordt het nu echt tijd om dit te doen. Met ingang van januari dit jaar is de dataregistratie in DentalRules een verplichting voor registratie en herregistratie als NVOI erkend implantoloog. Wacht u met het overstappen, dan levert dit dus onnodig werk voor u op, ofwel om het achteraf alsnog in te voeren of om de gegevens te converteren vanuit uw huidige registratie. Langer wachten is niet nodig, het is echt niet zo ingewikkeld.

■ Door: Wouter Kalk



Natuurlijk zitten er nog enkele verbeterpunten in de software. Met onze werkgroep hebben we inmiddels een aantal verbeteringen en aanpassingen voorgesteld, aan de hand van uw feedback en onze eigen ervaring met het invoeren van de data. Sommige wijzigingen zullen inmiddels zijn doorgevoerd, andere vragen meer programmeerwerk en verwachten we in het najaar terug te zien.

Veel gestelde vragen

'Het lukt mij niet om botssubstituten en membranen op te slaan, nadat ik ze heb gescand!' Dit is een veel gehoorde klacht en is eenvoudig op te lossen. Bij het registreren van een aanvullende techniek linksonder in het scherm, moet u hierbij ook de locatie invoeren waar u de producten hebt aangebracht. Hier zit meestal het probleem: wanneer meerdere elementnummers als locatie worden ingevoerd [u registreert bijvoorbeeld een sinuslifting in de regio 14-16], dan moeten de elementnummers worden ingevoerd zonder tussenliggende spaties en met alleen een komma ertussen. De correcte invoer is dus: 14,15,16 (dus niet: 14, 15, 16 of 14-16).

'Ik wil twee aanvullende technieken registreren die ik toepas tijdens dezelfde behandeling, moet ik dan twee keer een behandeling invoeren?' Nee hoor, dit hoeft niet. U kunt kiezen om bijvoorbeeld bij een dubbelzijdige behandeling het product dat u heeft gebruikt te scannen/ invoeren met de posities van de ene kant, en vervolgens nogmaals een product te scannen/ invoeren met de posities van de andere kant.

'Wanneer ik een implantaat of een bot-product scan, verschijnen niet alle gegevens in het beeld en moet ik een aantal velden alsnog zelf invoeren, kan dit niet worden opgelost?' Dit is een probleem dat gedeeltelijk kan worden opgelost. Het probleem ligt in het feit dat sommige implantaat-leveranciers niet alle gegevens [zoals naam product, diameter, referentienummer, etc.] koppelen aan de QR-code. Hierdoor kan de software van DentalRules niet alle gegevens

Met ingang van januari dit jaar is de dataregistratie in DentalRules verplicht. Wacht niet langer, het is echt niet zo ingewikkeld

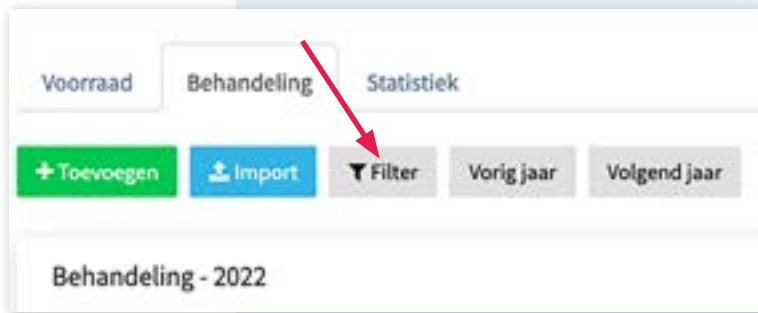
ophalen, wanneer u scant. Nadat u zelf de ontbrekende gegevens heeft aangevuld [bijvoorbeeld lengte, diameter, naam en referentienummer], kan de software dit opslaan. Wanneer u voor een tweede keer eenzelfde implantaat scant, hoeft u alleen nog het referentienummer in te voeren en worden de andere ontbrekende velden automatisch aangevuld door de DentalRules software. Diverse implantaatfirma's leveren wel alle gegevens keurig aan onder de QR-code, waardoor dit probleem helemaal niet optreedt. Als u het vervelend vindt om onnodige details handmatig aan te blijven vullen na het scannen [dit zou ook niet moeten hoeven natuurlijk], kunt u dus het beste contact opnemen met uw implantaat-leverancier met het verzoek de QR-data te completeren.

Tips en tricks

Doordat het een web-based platform is, moet u voor het opstarten een internetbrowser openen en naar de juiste website gaan. Dit is minder eenvoudig dan het opstarten van een app of programma op uw pc. Als u toch het comfort wilt van een 'gewoon' programma, kunt u een link naar de DentalRules pagina [laten] plaatsen in het tabblad van uw programma's.

Wanneer een implantaat verloren gaat, kunt u dit ook eenvoudig registreren in DentalRules. Dit kan overigens alleen als het implantaat eerder ook in DentalRules is geregistreerd. Zo kunt u achteraf uw succespercentage nakijken. >

Hoe registreert u een verloren implantaat?

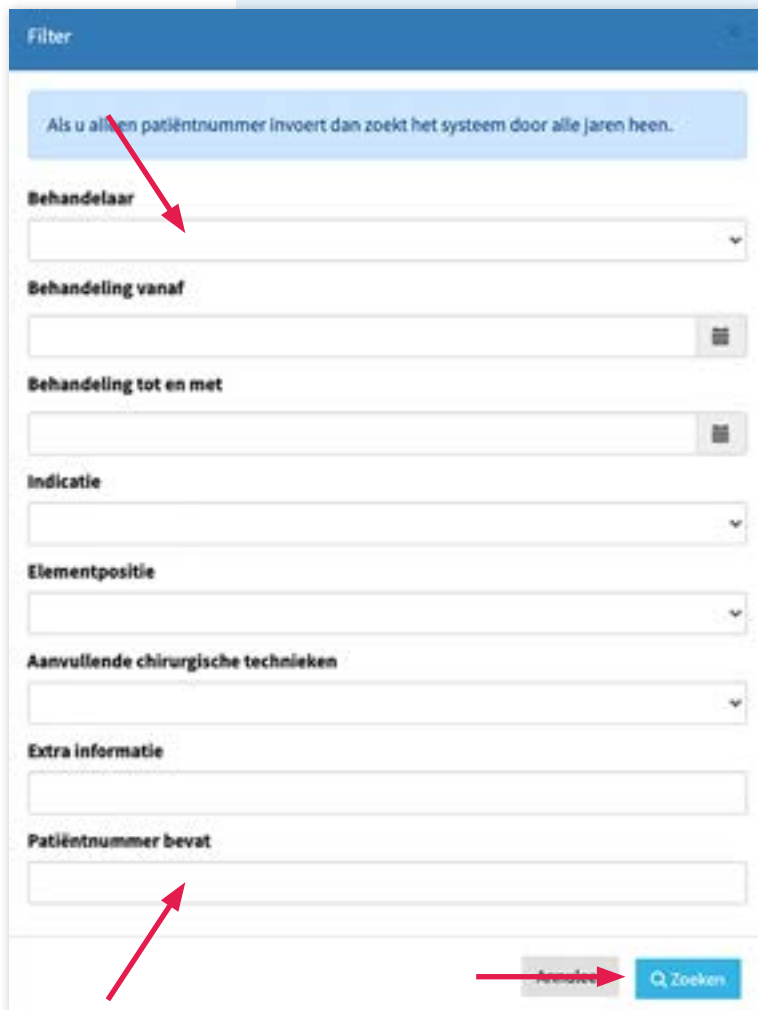


Voorraad **Behandeling** Statistiek

+ Toevoegen Import Filter Vorig jaar Volgend jaar

Behandeling - 2022

Klik op 'behandeling',
klik vervolgens op 'filter'



Filter

Als u alleen patiëntnummer invoert dan zoekt het systeem door alle jaren heen.

Behandelaar

Behandeling vanaf

Behandeling tot en met

Indicatie

Elementpositie

Aanvullende chirurgische technieken

Extra informatie

Patiëntnummer bevat

Annuleer Zoeken

Selecteer behandelaar en voer
het patiëntnummer in,
klik op 'zoeken'

Schroom niet om
ons input te
blijven geven voor
eventuele structurele
verbeteringen.



	PATIËNTNR.	CHIR. DATUM
 	011247DR408	22-03-
	01-12-1947	2022

Klik op het 'potloodje' voor
het patiëntnummer

Ga naar kopje '2. Behandeling invoeren' en voer de datum in bij 'Implantaat verwijderd op', selecteer de reden van verwijderen door dit veld uit te klappen

2. Behandeling invoeren

Elementpositie*

24

Type*

Zijdelingse delen BK

Implantaat

12190890 - NobelActive Ti/01a - H.13 D: 4.3 +

Of scan implantaat uit voorraad

(Healing) abutment

Of scan voor (healing) abutment uit voorraad

Peri-implantaire infectie

Peri-implantaire infectie datum

Implantaat verwijderd op

Reden van verwijderen

Opslaan

Klik bovenaan op 'Opslaan'

Terug Opslaan

1. Details van betrokken patient

Patientnummer*

02124729608

Geb. datum

01-12-1947

Vooruitblik

Er wordt gewerkt aan een heldere registratie wie de prothetiek en wie de nazorg doet na het implanteren (in een verwijssituatie). Ook wordt gewerkt aan een fraaiere lay-out van de implantaatpas en een makkelijker uitvoeren en gebruiken van de pas.

Verder zijn we van plan een kolom toe te voegen, waarin u eventueel aanwezige risicofactoren kunt registreren en een kolom waarin u vastlegt of u antibioticaprofylaxe heeft gegeven. Hiermee streven we naar een beter inzicht in risicofactoren en de toegevoegde waarde van antibioticaprofylaxe. Samen kunnen we zo toewerken naar steeds hogere kwaliteit en voorspelbaarheid.

Schroom niet om ons input te blijven geven voor eventuele structurele verbeteringen. Voor directe ondersteuning tijdens het vertrouwd raken met de DentalRules registratie kunt u uiteraard contact opnemen met de DentalRules helpdesk. Ook kunt u veel uitleg en ondersteuning vinden via deze link: http://support.dentalrules.nl/?page_id=19712

In het volgende Bulletin kunt u weer een DentalRules update verwachten en enkele tips en tricks. Succes met registreren!

Heeft u problemen ervaren met uw dataregistratie of specifieke tips voor verbetering van DentalRules? Mail ons via secretariaat@nvoi.nl.

DentalRules commissie
Jacqueline Strooband
Robin Hoogeveen
Wouter Kalk



'Meer enkelstands- vervanging zal ons vakgebied overzichtelijker maken'

Prof. dr. Henny Meijer

Met zijn promotieonderzoek naar implantaten was prof. dr. Henny Meijer in 1988 één van de voorlopers in het vakgebied. Inmiddels werkt hij al zo'n zestien jaar als hoogleraar Implantologie en Prothetische Tandheelkunde in Groningen. "Er is een hele nieuwe generatie tandartsen opgeleid die enthousiast is om kronen en overkappingsprothesen op implantaten te maken."

De mooiste carrières zijn dikwijls niet het gevolg van een vooraf uitgestippeld plan van aanpak. Beslissingen worden genomen omdat ze op dat moment redelijk lijken en blijken dan later van doorslaggevend belang. Zo besloot Henny Meijer in 1988, nadat hij in Groningen zijn studie tandheelkunde had voltooid, om wetenschappelijk onderzoek te gaan doen. Daarmee was de toon voor een glansrijke loopbaan gezet.

Nummer 1250 op de wachtlijst

"Studiegenoten uit die tijd herkennen de situatie dat ons werd voorspeld dat we nooit ons vak zouden uitoefenen," vertelt Henny, als hoogleraar Implantologie en Prothetische Tandheelkunde werkzaam aan de Rijksuniversiteit Groningen, Centrum voor Tandheelkunde en Mondzorgkunde/Centrum voor Bijzondere Tandheelkunde. "Er was een groot overschot aan afgestudeerde tandartsen en enkele faculteiten zouden gaan sluiten. De Nederlandse Maatschappij voor Tandheelkunde beheerde een wachtlijst voor praktijkovername. Ik kreeg een brief thuis dat ik nummer 1250 op de wachtlijst had gekregen. Gelukkig zijn tandartsen niet zulke volgzame types, die thuis wachten tot ze eindelijk aan de beurt zijn. Er ontstonden 'wilde' vestigingen - dus zonder contract -, veel praktijken waren dermate groot dat er wel een medewerker bij kon en ook in het buitenland was men welkom. Diverse tandartsen vertrokken naar Duitsland of Italië.

Ook de Faculteit Tandheelkunde in Utrecht moest sluiten, de afdeling Mondziekten, Kaakchirurgie en Bijzondere Tandheelkunde was de enige die daar open bleef. Deze afdeling werd onderdeel van het Academisch Ziekenhuis Utrecht en kreeg bij die overgang een zestal onderzoekplaatsen gefinancierd, waarvan één op implantologiegebied. In Groningen had ik voor mijn scriptie al uitgebreid onderzoek gedaan en mijn interesse in onderzoek was zeker aanwezig. Ik heb gesolliciteerd en werd aangenomen. Mijn vriendin studeerde in Utrecht en ik ontliet de werkloosheid. Sommige wendingen in het leven hebben invloed op alles wat er daarna gebeurt. Een zeer positieve invloed, kan ik nog steeds zeggen."

'Het was absoluut nog niet zeker dat die kleine titanium implantaten het lang zouden volhouden'

Mondjesmaat

De implantologie was in 1988 een sterk opkomend vakgebied, maar zeker nog niet algemeen geaccepteerd en ook nog niet altijd wetenschappelijk onderbouwd. "In Nederland begon het Ziekenfonds implantologie mondjesmaat te vergoeden ten behoeve van een overkappingsprothese voor de edentate onderkaak. In die tijd voerden verschillende universiteiten en sommige perifere ziekenhuizen een gestructureerd overleg op het gebied van behandeling van edentate patiënten, resulterend in de Interuniversitaire Werkgroep Kaakresorptie, met als vergaderlocatie Utrecht! En dan moet je niet alleen denken aan implantologie, maar ook aan absolute kaakverhogingen, al dan niet met autoloog bot of hydroxylapatiet. Het was absoluut nog niet zeker dat die kleine titanium implantaten het lang zouden volhouden; contourherstel van een geresorbbeerde kaak leek een logischer uitgangspunt voor voldoende retentie, stabiliteit en steun voor een prothese. Er heerste een goede cultuur binnen de Werkgroep om ervaringen

en onderzoek met elkaar te delen en overal werd onderzoek gestart."

Zonder proefpersonen

"Mijn begeleiders hadden het idee opgevat om het hele krachtenspel rondom twee of vier implantaten in de edentate onderkaak en verschillende bevestigingsmethoden van de prothese aan de implantaten te onderzoeken. In de Orthopedie maakte men gebruik van computermodellen om diverse situaties te evalueren. Samen met een ingenieur heb ik anatomisch gevormde computermodellen gemaakt, daarbij diverse stadia van resorptie nabootsend. Hierin konden we relatief eenvoudig twee of vier implantaten zetten, waarbij we de lengte van de implantaten konden variëren. We konden ze verbinden met een staaf of het implantaat solitair houden en vervolgens de kauwbelasting simuleren. Dat stelde ons in staat om een scala aan variëteiten door te rekenen, zonder dat we patiënten als proefpersoon nodig hadden. Was dat nieuw? Ja, absoluut. Het gebeurde nog maar zeer weinig, bovendien hadden wij driedimensionale modellen, terwijl softwareprogramma's tot dan toe vaak alleen tweedimensionaal toelieten. Het leverde ook prachtige plaatjes op voor presentaties. En ja, ik heb absoluut ervaren dat we met het onderzoek redelijk voorop liepen en dat ik het leuk vond om die kennis met anderen te delen."

Terug naar Groningen

In 1992 maakte Henny de overstap naar het Centrum voor Bijzondere Tandheelkunde in Groningen. "Ik had een vierjarig onderzoekcontract en dat liep af. Ik werkte in Utrecht al een dag in de week bij het Centrum voor Bijzondere Tandheelkunde en maakte daar overkappingsprotheses op implantaten. De hele setting in het Centrum, met de bijzondere patiëntencategorieën, de samenwerking met kaakchirurgen en collega's die met een soortgelijke uitdagende problematiek te maken hebben, trok mij zeer aan. In Groningen kwam een fulltime plaats vrij in het Centrum en ze hadden zeer ambitieuze plannen op implantologiegebied met daaraan gekoppeld onderzoek. Ze vroegen mij om te solliciteren en ik was blij met de mogelijkheid. In 2001 ben ik deels gaan werken bij de studierichting Tandheelkunde in Groningen. Er was nog nauwelijks gestructureerd

implantologie-onderwijs in het curriculum en Warner Kalk vroeg mij destijds of ik daaraan invulling wilde komen geven. Dat was voor mij een mooie gelegenheid om het vakgebied verder uit te breiden richting studenten.

Er werd in Nederland al best veel post-academisch onderwijs Implantologie gegeven, maar op de één of andere manier heerste er een idee dat implantologie 'extra' was en – nog - niet in het basiscurriculum thuis hoorde. Ik vind zelf dat iedere tandarts bij afstuderen kennis moet hebben van de basisdiagnostiek voor toepassing van implantaatgedragen voorzieningen, de standaard basisprothetiek moet kunnen uitvoeren en de nazorg moet kunnen doen. Ik heb het onderwijs in Groningen zo kunnen inrichten dat dit inderdaad tot de mogelijkheden behoort. Dit zorgt er voor dat tandartsen de toepassing van implantologie zien en er niet voor terugschrikken om, met de patiënt en eventuele medebehandelaars, dit traject in te gaan. Er is een hele nieuwe generatie tandartsen opgeleid, die enthousiast is om kronen en overkappingsprothesen op implantaten te maken."

Complementair

Bij zijn benoeming tot hoogleraar in 2006 kreeg Henny de opdracht 'Implantologie en Prothetische Tandheelkunde' mee. "Een opdracht klinkt alsof je nog ergens aan moet beginnen, maar in feite is deze gebaseerd op reeds verricht werk en bedoeld als een stimulans om dit door te zetten dan wel verder uit te breiden," concludeert hij nuchter. "Ik heb het geluk gehad dat ik sinds mijn komst in Groningen heb mogen werken in een team dat niet alleen zeer enthousiast was over de mogelijkheden van implantologie, maar tegelijkertijd bijzonder onderzoeksgericht. Bovendien is er een Dagelijks Bestuur dat ons alle ruimte geeft om daar invulling aan te geven.

Tegelijk met mij werd Gerry Raghoobar benoemd tot hoogleraar Implantologie, waarbij zijn functie gericht is op het chirurgische deel. Onze leidinggevenden uit die tijd hebben ingezien dat onze functies complementair zijn. Samen hebben we veel promovendi begeleid, dat doen we nog steeds. Meestal met z'n tweeën, maar vaker nog met een aanvulling van andere

hoogleraren, waarbij we gebruik mogen maken van hun expertise. En we zijn nog steeds beiden op de werkvloer om samen patiënten te behandelen, dikwijls als onderdeel van een onderzoekproject. Een mooi klassiek voorbeeld van een academische setting: onderwijs, onderzoek en patiëntenbehandeling."

Nooit een implantaat geplaatst

In cursusverband heeft Henny dikwijls aangegeven dat hij weliswaar hoogleraar Implantologie is, maar zelf nog nooit een implantaat heeft geplaatst. Is dat echt zo? En heeft hij nooit de ambitie gehad om zelf implantaten te plaatsen?

"Ja, dat klopt echt. Ik heb zowel in Utrecht als in Groningen altijd samengewerkt met zeer competente chirurgen. Ik weet zeker dat ik een zeer lange weg zou moeten gaan om misschien dat niveau te bereiken. En mijn ego is niet zo groot dat ik, ten koste van patiënten, zo nodig bij een cursus of in een interview zou willen vertellen dat ik ook wel eens implantaten plaats. Ik breng liever mijn expertise op het gebied van behandelplanning en prothetiek in bij een behandelteam."

NVOI-bestuur

Naast zijn werk was Henny van 1999 tot 2009 bestuurslid bij de NVOI, waarvan de eerste zes jaar als secretaris. Vervolgens nam hij nog zo'n jaar of tien deel aan de Commissie Post-academisch onderwijs Implantologie. "Dat is een bijzonder mooie periode geweest en ik heb ook ontzettend veel geleerd. Ik ben in 1999 in het bestuur gevraagd als secretaris. Blijkbaar hadden ze het idee dat ik wel tekst op papier zou kunnen krijgen en eerlijk gezegd kan ik dat ook wel. Tevens wilde men een goede afspiegeling van het werkveld: algemeen

'Iedere tandarts moet bij afstuderen kennis hebben van de basisdiagnostiek voor toepassing van implantaatgedragen voorzieningen'

practici, universitair, kaakchirurgen, parodontologen, chirurgisch, prothetisch. Op die manier was er van alle kanten inbreng met een goed zicht op wensen van de leden."

Wind mee

"We hadden als vereniging de wind ook wel behoorlijk mee. Implantologie was een zeer snel groeiend vakgebied en de vereniging groeide even hard mee. Congressen werden uitermate goed bezocht en we hebben internationaal gerenommeerde sprekers naar het Hilton in Amsterdam kunnen halen, waar zij een hele dag vulden met de meest recente inzichten van dat moment. De organisatie van de meerdaagse lustra met meer dan 500 bezoekers, die we lieten plaatsvinden op Mallorca, Malta en Cascais, is me eveneens uit die periode bijgebleven. Ik heb veel geleerd en het was een voorrecht om in zo'n geolied team te werken.

Tijdens de bestuursperiode hebben we ook post-academische cursussen ontwikkeld met als spil Ronnie Goené, Gerry Raghoobar en ikzelf, waarbij we steeds een aanvulling zochten en kregen van andere docenten. Met het geven van die cursussen zijn we voortgegaan tijdens onze periode in de Commissie Post-academisch onderwijs Implantologie. Eén van de doelstellingen van de vereniging is het verbreiden van kennis; goed dat de vereniging zoveel investeert in congressen en cursussen om deze doelstelling te realiseren."

Onderzoek in verschillende richtingen

Terug naar Groningen, waar Henny meerdere wetenschappelijke onderzoeken begeleidt. Welke zijn dat? En welke ontwikkelingen verwacht hij in het vakgebied? "We doen momenteel onderzoek in verschillende richtingen, globaal zijn dat de edentate bovenkaak en overkappingsprothetiek, full-zirconia kronen in de zijdelingse delen, direct implanteren in de esthetische regio en de behandeling van peri-implantitis. Van de klinische studies proberen we de patiënten minstens vijf of tien jaar te vervolgen. Proefschriften melden vaak éénjaars resultaten, maar dat is qua evaluatie natuurlijk wel aan de korte kant. Sommige onderzoekers verzamelen na hun promotie nog zelf de vijfjaarsdata; tienjaarsdata proberen we soms aan een nieuwe studie-opzet toe te voegen.

Wat de toekomst ons brengt? Momenteel zijn behandelplannen vaak onnodig gecompliceerd, als gevolg van ver voortgeschreden resorptie en migratie van elementen doordat diastemen niet worden opgevuld. Voor de toekomst denk ik - hoop ik - dat er steeds meer enkeltandsvervanging zal plaatsvinden. Met als uitgangspunt de verwachting dat er steeds minder elementen verloren zullen gaan; de elementen die verloren gaan, worden vervangen door een implantaatgedragen kroon. Mogelijk zal het vakgebied daardoor overzichtelijker worden."

Beste stap

Tot slot: wat is de beste stap geweest in Henny's carrière? "Ik weet niet of ik tijdens mijn carrière heel bewust stappen heb gemaakt. Veel doe je omdat dat op dat moment de meest logische keuze is. Maar om er toch één te noemen: ik ben blij dat ik altijd de implantologie trouw ben gebleven. Het heeft me tot de dag van vandaag veel plezier gegeven."

De keuzes van Henny Meijer

Zestien 'één-keuze vragen' kreeg Henny voorgelegd, bij slechts één mocht hij zich van een keuze onthouden. Waar kiest hij voor en waarom?

- 1. Staf of student?** "Student. Als er geen studenten zijn, heb je geen staf nodig."
- 2. Webinar of college?** "College. Heerlijk om tegen een groep te praten in plaats van tegen een scherm."
- 3. Functie of esthetiek?** "Hier kan ik niet kiezen; beiden zijn belangrijk."
- 4. Vast of uitneembaar?** "Edentaat uitneembaar; overige indicaties vast."
- 5. Herendo of implantaat?** "Implantaat".
- 6. Kort implantaat of sinuslifting?** "Kort implantaat".
- 7. Een-fase of twee-fase?** "Indien mogelijk één-fase; scheelt de patiënt een chirurgische ingreep."
- 8. In de esthetische zone: immediate provisional op implantaat of staged approach?** "Immediate provisional."
- 9. Bij full-arch rehabilitatie: All-On-Four of gesegmenteerd?** "Gesegmenteerd."
- 10. Bij betand-onbetand: vier of zes implantaten voor overkappingsprothese in de bovenkaak?** "Vier implantaten is meer dan genoeg. Zes implantaten maakt het onnodig lastig, zowel chirurgisch als prothetisch."
- 11. Mini-implantaten of botopbouw [verbreiden] bovenkaak?** "Botopbouw."
- 12. Cementeren of verschroeven?** "Verschroeven."
- 13. Titanium of zirconia?** "Titanium implantaten. Momenteel toch nog het meest evidence-based."
- 14. Intraorale scan of impregum?** "Intra-orale scan. Dat gesmeer met die pasta!"
- 15. Boormal of beeldnavigatie?** "Boormal. Momenteel toch nog het meest evidence-based."
- 16. Max Verstappen of Irene Schouten?** "Irene Schouten natuurlijk. Veel beter voor het milieu!"

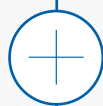Hydrate.
Change Tips.
Apply.



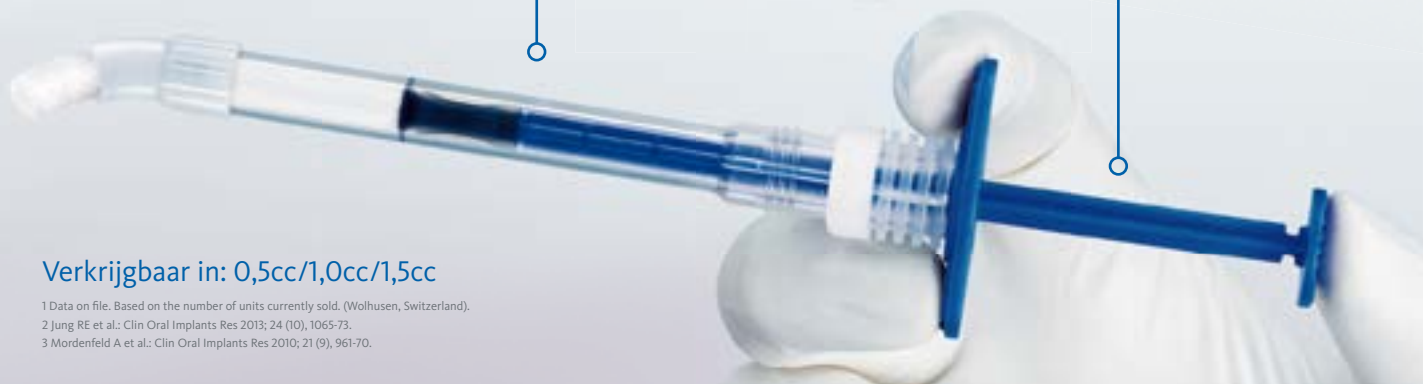Geistlich Bio-Oss Pen[®]

Gebruiksklaar in
3 eenvoudige stappen

Hoge implant survival rate
i.c.m. Geistlich Bio-Gide[®] 2,3



Méer dan 15 miljoen
patiënten behandeld met
Geistlich Bio-Oss[®] 1



Verkrijgbaar in: 0,5cc/1,0cc/1,5cc

1 Data on file. Based on the number of units currently sold. (Wolhusen, Switzerland).

2 Jung RE et al.: Clin Oral Implants Res 2013; 24 (10), 1065-73.

3 Mordenfeld A et al.: Clin Oral Implants Res 2010; 21 (9), 961-70.

Immediate fixed rehabilitation supported by pterygoid implants for participants with severe maxillary atrophy: 1-year postloading results from a prospective cohort study.

Signorini L. et al.

J Prosthet Dent 2021 Jul;126(1):67-75. doi: 10.1016/j.prosdent.2020.04.005. Epub 2020 Jul 3.

Inleiding Weinig studies naar het gebruik van pterygoïd implantaten hebben reproduceerbare en consistente gegevens opgeleverd, waardoor de beschikbare overlevingspercentages controversieel zijn.

Het doel van deze klinische studie was het onderzoeken van de 1-jaarsoverleving en de slagingspercentages van pterygoid-implantaten bij patiënten met een ernstige atrofie van de maxilla, door middel van een immediate vaste brug.

Materiaal en methode 15 patiënten, volledig tandeloos of met een verloren dentitie in de bovenkaak én met ernstige atrofie van de posterieure maxilla, werden geïnccludeerd. Direct na het aanbrengen van de abutment werd een mobiliteitstest verricht. Na plaatsing van de vaste brug werden relevante parameters voor overleving vastgelegd (marginale botverlies, afwezigheid van pijn of symptomen van infectie).

Resultaten Tijdens de follow-up van 1 jaar werd bij alle deelnemers een hoge stabiliteit van de vaste voorziening en geen implantaatverlies waargenomen. De onderzochte patiënten rapporteerden geen pijn of paresthesie. Op de panoramische röntgenfoto's werd geen peri-implantaire radiolucentie gedetecteerd. Overlevings- en slagingspercentages in de follow-up periode waren 100%.

Conclusie De huidige studie bevestigt dat pterygoid implantaten een hoog slagingspercentage hebben met minimale of geen complicaties, bij een follow-up periode van een jaar.

Samenvatting door Curd Bollen

Reproducibility of laboratory scanning of multiple implants in complete edentulous arch: Effect of scan bodies.

Pan Y. et al.

J Dent 2020 May;96:103329. doi: 10.1016/j.jdent.2020.103329. Epub 2020 Apr 3.

Inleiding De reproduceerbaarheid evalueren van het scannen van een volledige kaak, met meerdere scanbodies, door middel van een laboratoriumscanner.

Materiaal en methode Op een mastercast van een maxilla met 6 implantaten werden PEEK-scanbodies gescand met behulp van een laboratoriumscanner (N = 10, groep C). Dit werd 10 maal herhaald met tussentijds de- en remonteren van de scanbodies (Groep CR). Bij de derde scangroep werden de scanbodies op willekeurige locaties geremonteerd (N = 10, Groep RR). Er werden virtuele modellen gemaakt en de afstanden en hoeken tussen de implantaten werden gemeten met behulp van speciale inspectiesoftware. De nauwkeurigheid van de volledige scans werd berekend en vergeleken (ANOVA, $\alpha = 0,05$).

Resultaten De afstandsnauwkeurigheid was significant verminderd in groep CR [$27,6 \pm 18,9$ m] en RR [$34,2 \pm 25,0$ m], terwijl de hoeknauwkeurigheid alleen significant was verminderd in groep RR. Er werd geen significant verschil in hoekvervorming gevonden tussen de 3 groepen. De kleinste hoekvervorming werd gevonden in het eerste gescande sextant, met toenemende vervorming langs het verdere scanpad van de kaak. De grootste afstandsvervorming werd gemeten in het front en de molaarregio.

Conclusie Reproduceerbaarheid van scans van een volledige kaak met behulp van een laboratoriumscanner wordt negatief beïnvloed door herpositionering van de scanbodies. De vervorming bleek klein en binnen de klinische tolerantie.

Klinische relevantie Een nauwkeurige overdracht van de implantaatinformatie van de intra-orale omgeving naar het tandtechnisch laboratorium is cruciaal voor het succes van een implantaatgedragen prothese. Hoewel laboratoriumscanners erg nauwkeurig lijken te zijn, wordt de nauwkeurigheid beïnvloed door de bevestigingsprocedure van de scanbodies. Dit is tot op heden over het hoofd gezien.

Samenvatting door Curd Bollen

A 20-year split-mouth comparative study of two screw-shaped titanium implant systems

Jacobs R, Gu Y, Quirynen M, de Mars G, Dekeyser C, van Steenberghe D, et al.

Int J Oral Implantol [Berl] 2021;14(4):421-30.

Inleiding Het doel van deze studie is om het botverlies en de implantaat overleving van Astra Tech [Dentsply Sirona, Charlotte, NC USA][groep A] en Brånemark [Nobel Biocare, Zurich, Switzerland][groep B] implantaten te evalueren in een split-mouth studie met een follow-up van 20 jaar.

Materiaal en methode In 18 patiënten zijn 95 implantaten (n = 50 voor groep A en n = 45 voor groep B) gerandomiseerd in de rechter- of linkerzijde van de maxilla of mandibula geplaatst. Er werd klinische en röntgenologische diagnostiek uitgevoerd en de resultaten zijn 5, 10, 15 en 20 jaar na plaatsing van de prothese gerapporteerd.

Resultaten 10 patiënten voltooiden de follow-up van 20 jaar (n = 26 in groep A, n = 25 in groep B). Er werd geen implantaatverlies of prothesefalen gerapporteerd. Er kon na 20 jaar geen significant verschil in botverlies worden aangetoond tussen de beide groepen (p = 0,25). De proportie aan marginaal botverlies van $\geq 0,5$ mm was niet significant verschillend tussen beide groepen (p > 0,05). Er zijn geen significante relaties aangetoond tussen marginaal botverlies en tijd (p > 0,05). Het verschil tussen de baseline en de metingen na 20 jaar verschilden niet voor groep A (p = 0,70). Er kon een verschil van 0,5 tot 1,0 mm worden aangetoond in groep B (p = 0,15).

Conclusie Na 20 jaar follow-up werd geen significant verschil gevonden voor het marginale botverlies rond de twee verschillende implantaat typen. Er kon tevens geen verschil in overleving en marginaal botverlies worden aangetoond tussen groep A en groep B tijdens de follow-up periode.

Samenvatting door Jarno Hakkers

Clinical evaluation of implant overdentures fabricated using 3D-printing technology versus conventional fabrication techniques: a randomized clinical trial

Elawady DM, Ibrahim WI, Osman RB

Int J Comput Dent 2021;24(4):375-84.

Inleiding Het doel van dit gerandomiseerde gecontroleerde onderzoek is om de *oral health-related quality of life* (OHRQoL) te evalueren bij patiënten die zijn behandeld met een conventioneel vervaardigde overkappingsprothese of een 3D-geprinte overkappingsprothese.

Materiaal en methode 28 edentate patiënten zijn gerandomiseerd toegewezen in twee gelijke groepen. Alle patiënten ontvingen een overkappingsprothese op drukknoepen. Patiënten in de controlegroep kregen een conventioneel vervaardigde polymethylmethacrylaat (PMMA) prothese voor de bovenkaak en de onderkaak. Voor de interventiegroep werden *digital light processing* [DLP]-geprinte fotopolymeriseerbare PMMA-prothesen in de bovenkaak en de onderkaak vervaardigd. Op 3, 6 en 12 maanden na plaatsing van de prothesen werden follow-upafspraken gemaakt om de OHRQoL te beoordelen middels de *Oral Health Impact Profile 19* [OHIPEDENT19]. De retentie van de prothese werd beoordeeld met een digitale krachtmeter.

Resultaten De OHRQoL-waardes waren significant hoger (minder verbetering) in de controlegroep op 6 maanden (p = 0,02) en 12 maanden (p = 0,04). Er werd tevens een significant verschil gevonden ten aanzien van de retentiewaardes tussen de conventionele en de 3D-geprinte prothesen. De retentiewaardes van de 3D-geprinte prothesen waren hoger (p = 0,001) voor de gehele follow-up periode.

Conclusie 3D-geprinte overkappingsprothesen kunnen een alternatief bieden voor de conventioneel vervaardigde prothesen. Deze studie betreft een *proof of concept* dat het toekomstige gebruik van 3D-geprinte prothesen bekrachtigt.

Samenvatting door Jarno Hakkers

Five-year RCT comparing cemented and screw-retained zirconia-based implant-supported single crown

Kraus et al.

COIR 2022, DOI: 10.1111/clr.13913

Inleiding Implantaatkronen cementeren of verschroeven? De wetenschap geeft nog geen eenduidig antwoord. Cementeren zou mogelijk meer biologische complicaties geven en verschroeven wellicht meer technische complicaties. Dit onderzoek vergeleek het resultaat van gecementeerde met verschroefde solitaire implantaatkronen.

Materiaal en methode Bij 44 patiënten werden 44 Astra Osseospeed implantaten geplaatst in de boven- of onderkaak, regio front of premolaar. Na randomisatie werden hierop gecementeerde of verschroefde kronen geplaatst, vervaardigd met individuele zirconia abutments (Atlantis). Opgebakken lithiumdisilicaat kronen (E-max) werden gecementeerd met Panavia. Verschroefde kronen waren rechtstreeks opgebakken met porselein. Klinische en röntgenologische data werden verzameld 1 week, 6 maanden, 1, 3 en 5 jaar na kroonplaatsing.

Resultaten 39 patiënten voltooiden de studie. Door abutmentbreuk gingen 6 kronen verloren (2 gecementeerd, 4 verschroefd). 2 implantaten gingen verloren, beide gecementeerd (1 door peri-implantitis, 1 door onbekende oorzaak). Peri-implantaire mucositis werd waargenomen bij 5 implantaten (5 gecementeerd, 0 verschroefd). Uit de analyse van alle biologische en technische complicaties (waaronder breuk, chipping, losse fixatieschroef, cementfalen), bleek slechts 31,6% van de gecementeerde kronen vrij van complicaties versus 77,3% van de verschroefde kronen. Er werd tussen beide groepen geen verschil waargenomen betreft marginaal botverlies, pocketdiepte of mate van recessie.

Conclusie De volledig keramische implantaatkronen uit deze studie hadden een relatief laag overlevingspercentage. De gecementeerde kronen vertoonden meer complicaties dan de verschroefde kronen.

Samenvatting door Laurens den Hartog

Interproximal contact loss at implant sites: a retrospective clinical study with a 10-year follow-up

Gasser et al.

COIR 2022, DOI: 10.1111/clr.13913

Inleiding Omdat een implantaat ankylotisch is, zal het gedurende de aanwezigheid in de mond niet roteren of migreren. Veranderingen van het tand-kaakstelsel, zoals groei van het gelaat, worden daardoor niet gecompenseerd. Contactpunten kunnen verloren gaan of implantaten en suprastructuur geraken in infra-positie. Deze studie onderzocht de frequentie en mate van contactpuntverlies tussen suprastructuur en natuurlijk buur-element en het effect hierop op het peri-implantaire weefsel.

Materiaal en methode 39 patiënten (22-70 jaar, mediaan 57 jaar) met 80 implantaten werden geïnccludeerd. Na plaatsen van de suprastructuur (13 bruggen en 26 kronen) werden klinische data verzameld en solo-röntgenopnamen gemaakt. Minimaal tien jaar later werd dit herhaald. Gipsmodellen werden gedigitaliseerd en met software over elkaar geprojecteerd, waarmee de frequentie- en mate van contactpuntverlies werd vastgesteld. De relatie tussen contactpuntverlies en het klinische en röntgenologische beeld werd statistisch geanalyseerd.

Resultaten Verlies van één contactpunt werd waargenomen bij 50% van de implantaten (diasteemgrootte tot 1,6 mm). Aan de mesiale zijde trad meer contactpuntverlies op dan distaal. Bij bruggen werd significant meer verlies van contactpunten waargenomen dan bij kronen. Er bleek een relatie tussen verlies van contactpunt en toegenomen sondeerdiepte, terwijl deze relatie niet werd gevonden voor de variabelen marginaal botverlies, bloeding na sonderen en hoeveelheid plaque.

Conclusie Verlies van het contactpunt bij suprastructuren is een veelvoorkomend verschijnsel op de lange termijn. Uit deze studie blijkt dit bij 50% van de implantaten opgetreden en oorzaak van een toegenomen sondeerdiepte.

Samenvatting door Laurens den Hartog

Bulletin #1 verslonden?

Dan kunt u vast niet wachten tot het nieuwe nummer uitkomt. Bij deze alvast een voorproefje van de onderwerpen die u in het volgende Bulletin kunt verwachten:

- Aankondiging Iustrumcongres NVOI 2023
- Nieuwe KiMo richtlijn antibiotica belicht door Jolanda Drouven-Kamstra
- Consilium Implantologicum: visitatie nieuwe stijl
- DentalRules Update

Het volgende Bulletin verschijnt eind augustus 2022.



Tomas Linkevičius' MasterClass

Zero Bone Loss Concepts

25 JUNI 2021 | 09.00 - 17.00

De dikte van het zachte weefsel blijkt de factor te zijn die van invloed is op de cretale botstabiliteit. Zelfs platform-switching van de implantaat-abutment-verbinding vermindert het cretale botverlies niet als de zachte weefsels bij de implantaatplaatsing dun zijn.

Er wordt gesuggereerd dat dunne zachte weefsels tijdens de plaatsing van het implantaat verdikt kunnen worden, waardoor de botresorptie vermindert.

Professor Tomas Linkevičius heeft door het combineren van klinische ervaring met gericht wetenschappelijk onderzoek een uiterst waardevol concept ontwikkeld voor de implanterende chirurg om het optredend cervicale botverlies bij implantaten te doorgronden en structureel te voorkomen: 'Zero Bone Loss Concepts'.

In deze MasterClass maak je kennis met zijn filosofie.

Aanmelden? megagen.nl/educatie



AGENDA

21 april 2022

Webinar Roadshow 'Wegwijzer voor de implantaat gedragen kroon. Welke materiaalkeuzes maak jij?'

locatie Online
spreker(s) Frank Andriessen en Patrick Oosterwijk
kosten Gratis voor leden en € 50,00 voor niet-leden
KRT/NVMKA 2,5 / 3 punten
informatie nvoi.nl/cursussen/roadshows

20 mei 2022

iCademy

locatie Koninklijk Instituut voor de Tropen, Mauritskade 63, 1092 AD Amsterdam
spreker(s) Dr. Iñaki Gamborena
kosten € 425,00
KRT/NVMKA 4,5 / 4 punten
informatie nvoi.nl/cursussen/icademy-2022

17 november 2022

De Lachlijn

locatie Kasteel de Wittenburg in Wassenaar
spreker(s) Tristan Staas, Jappe Buijs, Marat Awdaljan, Michiel Wouters en Maarten Vos
kosten € 395,00
KRT in aanvraag

2 december 2022

NVOI najaarscongres

locatie Spant! Bussum
kosten Nog te bepalen
KRT In aanvraag

NVOI Bulletin | jaargang 27 | nummer 1
een uitgave van de NSOI - ISSN 1569 7118

Kreek 6 , 1654 JX Benningbroek
T. +31 (0)229 54 03 29 | E. bulletin@nvoi.nl

Redactie Wouter Kalk
Vormgeving Sander Schilders, Punt Grafisch Ontwerp
Druk LibertasPascal.nl

De NSOI Tariefkaart 2022 kunt u aanvragen via het
secretariaat: bulletin@nvoi.nl

NVOI partners 2022



Samenstelling van het bestuur van de NVOI:

Bart Polder, voorzitter
Pim Ruijpers, vice-voorzitter
Gijs Jaspers, secretaris
Jobine te Poel, penningmeester
Linde van Groningen, lid
Wouter Kalk, redacteur

© Het overnemen van welk deel dan ook van de inhoud
van dit bulletin is slechts toegestaan na schriftelijke
toestemming vooraf van het bestuur van de NVOI.

Carpe diem

De dagen worden alweer langer, een natte en stormachtige winter heeft plotseling plaatsgemaakt voor zonnig en zacht lenteweer. In lijn met de positieve emoties die de lente in ons boven brengt, zijn nu de laatste beperkingen van de pandemie komen te vervallen. Een omhelzing als begroeting, een verjaardagsfeestje, een concert... We hebben erg lang onze adem ingehouden, maar het normale leven lijkt nu echt weer te zijn gestart. Vorige pandemieën werden afgesloten met maandenlang uitbundig feesten, aldus de geschiedschrijving. De Romeinse dichter Horatius, bekend door zijn levensmotto 'carpe diem', schreef: *Nunc est bibendum, nunc pede libero pulsanda tellus* [Carmen 1.37]. Vrij vertaald: nu moet er gedronken worden, nu is het tijd voor ongeremd en overvloedig feesten.

Hoe één man op aarde dit positieve momentum kan wegvagen door uit het niets een absurde en verschrikkelijke oorlog te starten, is eigenlijk niet te bevatten. De daaropvolgende polarisatie tussen wereldmachten en het bevrozen van internationale betrekkingen heeft mondiaal negatieve consequenties voor ieders basisbehoeften: veiligheid, welvaart, voedsel en warmte. Europese landen worden overspoeld door vluchtelingen vanuit de geteisterde regio; wat een onbeschrijflijk leed wordt hun aangedaan.

Mijn positivisme slaat om naar bezorgdheid, terwijl westerse wereldleiders, met bezwaard gemoed, voorlopig de militaire neutraliteit bewaren, uit vrees voor verdere escalatie. Een complexe innerlijke strijd tussen rechtvaardigheid en ratio. Aangedaan door emoties van onbegrip, afkeer, frustratie en medeleven ontvlucht ik af en toe de actualiteit. Want met een bloedend hart machteloos alle wreedheden aanschouwen, welke zich aan onze Europese oostgrens voltrekken, valt mij zwaar.

Dus de focus verlegd naar het positieve. Carpe diem. Genieten van het lenteweer, de heropende samenleving, sport, congressen, patiëntenzorg en bovenal implantologie.

En eensgezind steunen van hen in nood, hopen op een goede afloop...

Wouter Kalk, redacteur
wouterkalk@nvoi.nl

iCademy 2022 15^e editie

vrijdag 20 mei 2022

Amsterdam



Eenmalig
toegankelijk
voor al onze
leden!!

Masterclass Dr. Gamborena